SILOAM HOSPITAL KEBON JERUK

LABORATORIUM

Jl. Raya Pejuangan Kav. 8 Kebon Jeruk, Jakarta 11530

Dokter Patologi Klinik :
dr. Nalurita Ng, SpPK

Dokter	: dr. Hardianto Setiawan Ong, SpPD-KGEH. FINASI	**No. Lab.**	: **0225063609**
Lokasi	: BASHAN	Nama Pasien	: YUDITH HALIM
Tgl. Order	: 22-07-2025 23:04	Alamat	: JL JERUK BALI IV NO 22 RT/RW 00
Tgl. Spesimen	:		:
Tgl. Cetak	: 23-07-2025 00:22	Tgl.Lahir/Sex	: 30-07-1983 /41Th 11Bln 22Hr/ Perempuan
Ruangan	: 2410-1	No. RM	: 00471120-00599475
No. ID./Paspor	: 3173017007830013	Halaman	: 1/2

Info Klinis : Hemoatochezia ec Susp Kolitis, Gastritis, ABD Pain

Test	Hasil	Unit	Nilai Rujukan
HEMATOLOGI			
Full Blood Count + Retik			
Hemoglobin	12.5	g/dL	11.7 - 15.5
Hematokrit	37.6	%	35.0 - 47.0
Jumlah Eritrosit	4.2	10^6/uL	3.8 - 5.2
Jumlah Leukosit	9.5	10^3/uL	3.6 - 11.0
Jumlah Trombosit	219	10^3/uL	150 - 440
Hitung Jenis			
Basofil	0	%	0 - 1
Eosinofil	3	%	2 - 4
Neutrofil Batang	0	%	0 - 6
Neutrofil Segmen	65	%	50 - 70
Limfosit	24	%	20 - 40
Monosit	8	%	2 - 8
Indeks Eritrosit			
MCV	90.6	fL	80.0 - 100.0
MCH	30.1	pg	26.0 - 34.0
MCHC	33.2	g/dL	32.0 - 36.0
Retikulosit			
Eritrosit (Rbc)	4.2	10^6/uL	
Retikulosit (%)	1.5	%	0.5 - 2.0
Jumlah Retikulosit Absolut	60.2	10^3/uL	25.0 - 75.0
Retikulosit-He	33.0	pg	26.5 - 34.0
Laju Endap Darah	8	mm/jam	0 - 20
PT-INR			
Kontrol	11.4	detik	
PT (Prothrombin Time)	10.4	detik	9.7 - 11.8
ISI	1.11		
INR	0.90		
APTT			
Kontrol	25.9	detik	

SILOAM HOSPITAL KEBON JERUK

LABORATORIUM

Jl. Raya Pejuangan Kav. 8 Kebon Jeruk, Jakarta 11530

Dokter Patologi Klinik :
dr. Nalurita Ng, SpPK

Dokter	: dr. Hardianto Setiawan Ong, SpPD-KGEH, FINASI	**No. Lab.**	: **0225063609**
Lokasi	: BASHAN	Nama Pasien	: YUDITH HALIM
Tgl. Order	: 22-07-2025 23:04	Alamat	: JL JERUK BALI IV NO 22 RT/RW 00
Tgl. Spesimen	:		:
Tgl. Cetak	: 23-07-2025 00:22	Tgl.Lahir/Sex	: 30-07-1983 /41Th 11Bln 22Hr/ Perempuan
Ruangan	: 2410-1	No. RM	: 00471120-00599475
No. ID./Paspor	: 3173017007830013	Halaman	: 2/2

Info Klinis : Hemoatochezia ec Susp Kolitis, Gastritis, ABD Pain

Test	Hasil	Unit	Nilai Rujukan
APTT	28.2	detik	21.6 - 28.7
KIMIA			
SGOT - SGPT			
SGOT	17	U/L	0 - 32
SGPT	12	U/L	0 - 33
De Ritis Rasio (SGOT/SGPT)	1.4		
Kreatinin			
Kreatinin	0.57	mg/dL	0.51 - 0.95
eGFR	117	mL/mnt/ 1.73m^2	eGFR : > 90 Fungsi ginjal normal
Asam Urat	3.9	mg/dL	2.6 - 6.0
Kolesterol Total	177	mg/dL	Konsensus Lipid 2004 : < 200 : Diinginkan 200 - 239 : Sedikit tinggi (Border line) >= 240 : Tinggi
Glukosa Sewaktu	97	mg/dL	60 - 180
IMUNOLOGI/SEROLOGI			
CEA	0.62	ng/mL	0.00 - 5.00

Validasi oleh :
DITA FEBRIANI

Tgl. validasi: 23-07-2025 00:22

Penilaian hasil Laboratorium hanya dapat diberikan oleh Dokter yang memiliki data klinis pasien
Laporan ini sudah diverifikasi secara elektronik, tanda tangan petugas tidak diperlukan

SILOAM HOSPITAL KEBON JERUK

LABORATORIUM

Jl. Raya Pejuangan Kav. 8 Kebon Jeruk, Jakarta 11530

Dokter Patologi Klinik :
dr. Nalurita Ng, SpPK

Dokter	: dr. Hardianto Setiawan Ong, SpPD-KGEH. FINASI	**No. Lab.**	: **0225063951**
Lokasi	: BASHAN	Nama Pasien	: YUDITH HALIM
Tgl. Order	: 23-07-2025 17:12	Alamat	: JL JERUK BALI IV NO 22 RT/RW 00
Tgl. Spesimen	: 23-07-2025 17:29		:
Tgl. Cetak	: 24-07-2025 20:27	Tgl.Lahir/Sex	: 30-07-1983 /41Th 11Bln 23Hr/ Perempuan
Ruangan	: 2410-1	No. RM	: 00471120-00599475
No. ID./Paspor	: 3173017007830013	Halaman	: 1/1
Info Klinis	:		

Test		Hasil	Unit	Nilai Rujukan
FAESES				
Fecal Calprotectin		PENDING		
Faeses Feme (Lengkap)				
Makroskopik				
Warna	*	**Merah**		
Konsistensi	*	**Bubur**		
Lendir	*	**Positif**		Negatif
Darah	*	**Positif**		Negatif
Mikroskopik				
Eritrosit		180-200	/LPB	0 - 1
Leukosit		35-50	/LPB	1 - 5
Amoeba		(+) Kista E. histolytica		
Telur Cacing		Negatif		Negatif
Jamur		Negatif		Negatif
Pencernaan				
Amilum		Negatif		
Lemak		Negatif		
Serat		Positif		
Darah Samar Faeses				
Transferin	*	**Positif**		Negatif
Hemoglobin	*	**Positif**		Negatif
Gastrointestinal		Terlampir		

Validasi oleh :
NOVITASARI RAHAYUNINGSIH

Tgl. validasi: 24-07-2025 19:33

Penilaian hasil Laboratorium hanya dapat diberikan oleh Dokter yang memiliki data klinis pasien
Laporan ini sudah diverifikasi secara elektronik, tanda tangan petugas tidak diperlukan

QIAGEN

QIAstat-Dx® Gastrointestinal Panel 2

QIAGEN
www.qiagen.com

TEST REPORT

Patient ID YUDITH HALIM **Sample ID** 142503099767 **Test Time** 2025-07-24 07:33

Detected
- **Shiga-like toxin *E. coli* (STEC) *stx2***
- ***Entamoeba histolytica***

User administrator **Test Status** Completed
Internal Controls Passed

Viruses	Not detected	Adenovirus F40/F41	– / –
	Not detected	Astrovirus	– / –
	Not detected	Norovirus GI/GII	– / –
	Not detected	Rotavirus A	– / –
	Not detected	Sapovirus	– / –
Bacteria	Not detected	*Campylobacter*	– / –
	Not detected	*Clostridium difficile* toxin A/B	– / –
	Not detected	*Plesiomonas shigelloides*	– / –
	Not detected	*Salmonella*	– / –
	Not detected	*Vibrio cholerae*	– / –
	Not detected	*Vibrio parahaemolyticus*	– / –
	Not detected	*Vibrio vulnificus*	– / –
	Not detected	*Yersinia enterocolitica*	– / –
	Not detected	Enteroaggregative *E. coli* (EAEC)	– / –
	N/A	Enteropathogenic *E. coli* (EPEC)	– / –
	Not detected	Enterotoxigenic *E. coli* (ETEC) *lt/st*	– / –
	Detected	Shiga-like toxin *E. coli* (STEC) *stx2*	26.3 / 281,520
	Not detected	*E. coli* O157	– / –
	Not detected	*Shigella*/Enteroinvasive *E. coli* (EIEC)	– / –
Parasites	Not detected	*Cryptosporidium*	– / –
	Not detected	*Cyclospora cayetanensis*	– / –
	Detected	*Entamoeba histolytica*	16.3 / 409,093
	Not detected	*Giardia lamblia*	– / –
Controls	Detected	IC	32.2 / 209,266

Assay	GI2	**Cartridge SN**	551292867	**SN Operational module**	000001651
	v1.1	**Cartridge LOT**	250129	**SN Analytical module**	1566
Sample	Cary-Blair	**Expiration Date**	2026-02-19	**SW Version**	1.5.2 build 3

Error None

Linear

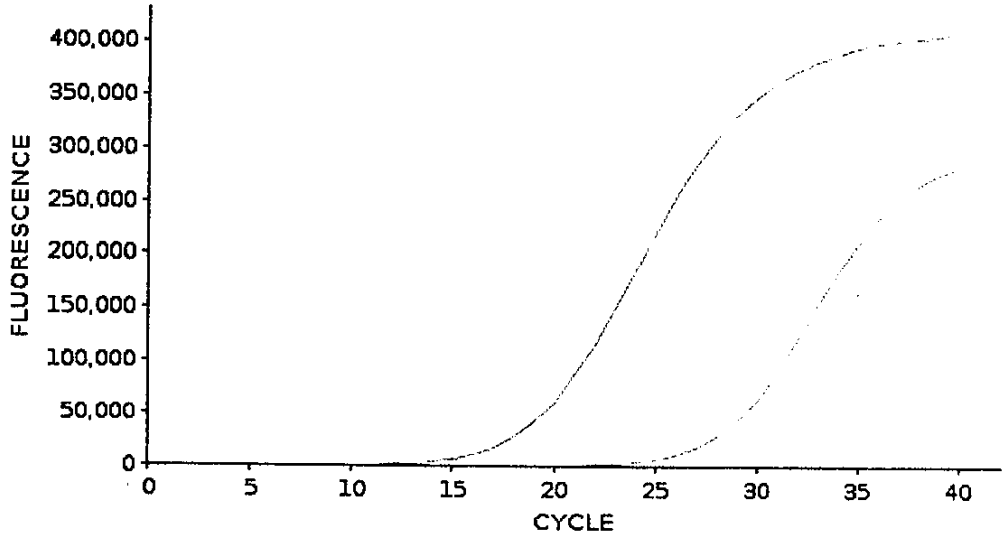

— Enteropathogenic E. coli (EPEC) — Entamoeba histolytica
— Shiga-like toxin E. coli (STEC) stx2

Logarithmic

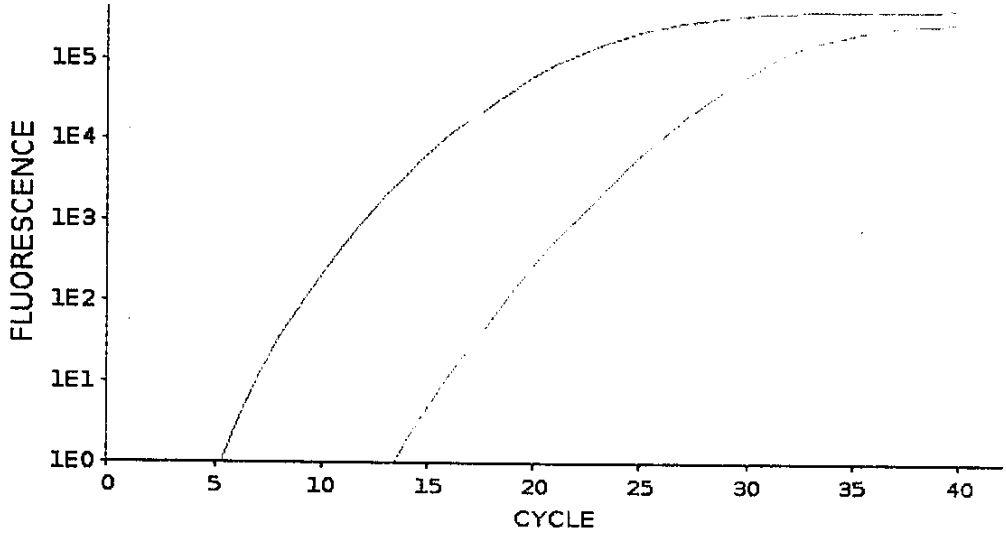

— Enteropathogenic E. coli (EPEC) — Entamoeba histolytica
— Shiga-like toxin E. coli (STEC) stx2

Siloam Hospitals
KEBON JERUK

LABORATORIUM
Jl. Raya Pejuangan kav.8 Kebon Jeruk, Jakarta 11530
Telp. +6221 530-0888 Fax. +6221 536-67992

Jl. Raya Perjuangan Kav.8 Kebon Jeruk, Jakarta 11530

Siloam Hospital Kebon Jeruk

Dokter *Doctor*	:	dr. Hardianto Setiawan Ong, SpPD-KGEH, FINASI	No Lab *Lab No*	:	H0225002093
Lokasi *Location*	:	BASHAN	Nama Pasien *Patient Name*	:	YUDITH HALIM
Tgl. Order *Order Date*	:	24-07-2025 16:53	Alamat *Address*	:	JL JERUK BALI IV NO 2 RT/RW 007/006
Tgl. Cetak *Print Date*	:	26-07-2025 11:05	Tgl. Lahir / Kelamin *DOB/Sex*	:	30-07-1983 / FEMALE
Ruangan *Room*	:	2410-1	No. RM *Medical Record*	:	00471120 / 00599475
No. ID/Passport *ID No.*	:	3173017007830013	Halaman *Page*	:	1 page

HASIL PEMERIKSAAN PATOLOGI ANATOMI / *PATHOLOGY ANATOMY RESULT*

No Slide : H0225002093

KETERANGAN KLINIS:
NERD. Gastritis.
Biopsi pada antrum dan corpus yg sembab dan hiperemis ringan.

MAKROSKOPIK :
Terima 3 keping jaringan biopsi, +/-0,1cm, semua cetak 1 kaset.

MIKROSKOPIK:
Sediaan biopsi gaster terdiri atas keping-keping jaringan mukosa dilapisi epitel torak selapis, sebagian erosif. Lamina propria bersebukan sedang-padat sel radang kronik, disertai beberapa netrofil. Tidak ditemukan atrofi kelenjar, metaplasia intestinal dan displasia.
Pada pulasan Giemsa tidak ditemukan H.pylori.

KESIMPULAN:
Histologik sesuai dengan Gastritis kronik aktif, non atrofik, non displastik.
H.pylori tidak ditemukan.

26-07-2025 11:05 ,
Dokter Spesialis Patologi Anatomi
Pathologist

Welly Hartono

Siloam Hospitals
Jl. Raya Perjuangan No. Kav 8, Kebon Jeruk, Jakarta 11530.
Telp: 021-530 0887 - 9 Fax: 021 - 530 0876

No. MR / Urut	00599475	25072307		Kamar	2410-1
Nama Pasien	Yudith Halim			Dari Dokter	Dr. Hardianto Setiawan Ong SpPD-
DOB/Umur/JK	30-Jul-1983	41	F	Keluhan	
Alamat	Jeruk Bali IV / 22 A Rt007/006			Diagnosis	Gastritis Kronik
	Jakarta Barat			Alat	GIF HQ 190

Hasil Pemeriksaan **Esophago Gastro Duodenoscopy**



Jakarta, 23-Jul-2025

Dr. Hardianto Setiawan Ong SpPD-KGEH

Jam Mulai:	11:25 AM	Jam Selesai:	11:31 AM

Siloam Hospitals
Jl. Raya Perjuangan No. Kav 8, Kebon Jeruk, Jakarta 11530.
Telp: 021-530 0887 - 9 Fax: 021 - 530 0876

No. MR / Urut	00599475	25072307		Kamar	2410-1
Nama Pasien	Yudith Halim			Dari Dokter	Dr. Hardianto Setiawan Ong SpPD-
DOB/Umur/JK	30-Jul-1983	41	F	Keluhan	
Alamat	Jeruk Bali IV / 22 A Rt007/006			Diagnosis	Gastritis Kronik
	Jakarta Barat			Alat	GIF HQ 190

Hasil Pemeriksaan Esophago Gastro Duodenoscopy

Anestesi	dr. Darmawan Jaya S, SpAn
Obat Premedikasi	Recofol







HASIL

OESOPHAGUS : Mukosa Normal.
GO Junction : Normal.
Gastroesophageal reflux +.
GASTER :
Corpus dan antrum sembab dan hyperemis ringan, dilakukan biopsi untuk PA.
Pylorus : Normal
DUODENUM : Mukosa normal..

KESIMPULAN

Non-Erosive Reflux Disease (NERD)
Gastritis

SARAN

PPI
Evaluasi PA

Jakarta, 23-Jul-2025

Dr. Hardianto Setiawan Ong SpPD-KGEH

Jam Mulai:	11:25 AM	Jam Selesai:	11:31 AM

Siloam Hospitals
KEBON JERUK

LABORATORIUM
Jl. Raya Pejuangan kav.8 Kebon Jeruk, Jakarta 11530
Telp. +6221 530-0888 Fax. +6221 530-02992

Laboratorium
Jl. Raya Perjuangan Kav.8 Kebon Jeruk, Jakarta 11530

Siloam Hospital Kebon Jeruk

Dokter *Doctor*	: dr. Hardianto Setiawan Ong, SpPD-KGEH, FINASI	No Lab *Lab No*	: H0225002094
Lokasi *Location*	: BASHAN	Nama Pasien *Patient Name*	: YUDITH HALIM
Tgl. Order *Order Date*	: 24-07-2025 16:53	Alamat *Address*	: JL JERUK BALI IV NO 22 RT/RW 007/006
Tgl. Cetak *Print Date*	: 28-07-2025 10:07	Tgl. Lahir / Kelamin *DOB/Sex*	: 30-07-1983 / FEMALE
Ruangan *Room*	: 2410-1	No. RM *Medical Record*	: 00471120 / 00599475
No. ID/Passport *ID No.*	: 3173017007830013	Halaman *Page*	: 1 page

HASIL PEMERIKSAAN PATOLOGI ANATOMI / *PATHOLOGY ANATOMY RESULT*

No Slide : H0225002094

Keterangan klinis:
Proctocolitis infeksi dd/ IBD-UC, malignancy.
Biopsi pada colon sigmoid,rectum yang meradang berat, mukosa sembab, hiperemis, erosi berat disertai multipel ulserasi.

Makroskopik:
Terima 6 keping jaringan biopsi, halus, +/-0,1cm, semua cetak 1 kaset.

Mikroskopik:
Sediaan terdiri atas keping jaringan mukosa dilapisi epitel torak selapis bersel goblet, sebagian erosif. Lamina propria bersebukan padat sel radang kronik, eosinofil dan netrofil. Kripta umumnya tubular, setempat-setempat menunjukkan displasia ringan.
Tidak ditemukan gambaran granuloma, basal plasmasitosis pada sediaan ini.

Kesimpulan:
Histologik sesuai dengan Kolitis kronik aktif/infektif dengan fokus-fokus displasia ringan.
Tidak tampak tanda spesifik dan IBD pada sediaan ini.

Mohon korelasi klinis.

28-07-2025 10:07 ,
Dokter Spesialis Patologi Anatomi
Pathologist

Welly Hartono

Siloam Hospitals Jl. Raya Perjuangan No. Kav 8, Kebon Jeruk, Jakarta 11530.
Telp: 021-530 0887 - 9 Fax: 021 - 530 0876

No. MR / Urut	00599475	25072307		Kamar	2410-1
Nama Pasien	Yudith Halim			Dari Dokter	Dr. Hardianto Setiawan Ong SpPD-
DOB/Umur/JK	30-Jul-1983	41	F	Keluhan	
Alamat	Jeruk Bali IV / 22 A Rt007/006			Diagnosis	Hematoschezia
	Jakarta Barat			Alat	CF HQ 190 L

Hasil Pemeriksaan Colonoscopy

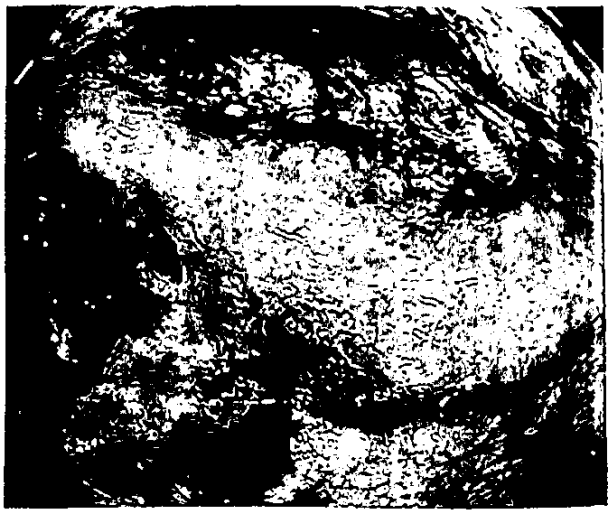



Jakarta, 23-Jul-2025

Dr. Hardianto Setiawan Ong SpPD-KGEH

Jam Mulai:	11:35 AM	Jam Selesai:	11:52 AM

Siloam Hospitals
Jl. Raya Perjuangan No. Kav 8, Kebon Jeruk, Jakarta 11530.
Telp: 021-530 0887 - 9 Fax: 021 - 530 0876

No. MR / Urut	00599475	25072307		Kamar	2410-1
Nama Pasien	Yudith Halim			Dari Dokter	Dr. Hardianto Setiawan Ong SpPD-
DOB/Umur/JK	30-Jul-1983	41	F	Keluhan	
Alamat	Jeruk Bali IV / 22 A Rt007/006			Diagnosis	Hematoschezia
	Jakarta Barat			Alat	CF HQ 190 L

Hasil Pemeriksaan Colonoscopy

Anestesi	dr. Darmawan Jaya S, SpAn
Obat Premedikasi	Recofol



HASIL

Anal Canal : Hemoroid gr I
COLON
Colon Sigmoid- Rectum: meradang berat : mukosa sembab hiperemis, erosi berat disertai multiple ulserasi , dilakukan biopsi untuk PA.
Colon descending- colon ascending mukosa normal.
Caecum : Mukosa normal
Ileocaecal Valve : Normal
Terminal Ileum : Mukosa normal

BBPS score: 8

KESIMPULAN

Hemoroid grade I
Proctocolitis Infeksi
DD/ IBD -UC/ Malignansi

SARAN

Evaluasi PA
Anti biotik + anti inflamasi

Jakarta, 23-Jul-2025

Dr. Hardianto Setiawan Ong SpPD-KGEH

Jam Mulai:	11:35 AM	Jam Selesai:	11:52 AM